Препараты для зарисовки

Рисунок 1.

Пневмония при гриппе

Пневмония бывает только при среднетяжелой или тяжелой форме гриппа. Характер воспаления – серозно-геморагический. На рисунке изображена одна альвеола, заполненная жидкостью, содержащей белок (серозный экссудат). Жидкость с воздухом вспенивается, образуя пузыри. Также присутствуют эритроциты и «гриппозные» клетки (это бывшие плоские клетки альвеолярной выстилки, в коротых размножается вирус, клетки увеличиваются и слущиваются в просвет). Клетки, пораженные РНК-содержащим вирусом – крупные, с крупным светлым ядром.

Подписи:

1. Серозный экссудат в просвете альвеолы.
2. «Гриппозная» клетка.
3. Эритроциты (геморагический компонент экссудата).
4. Пузыри воздуха.

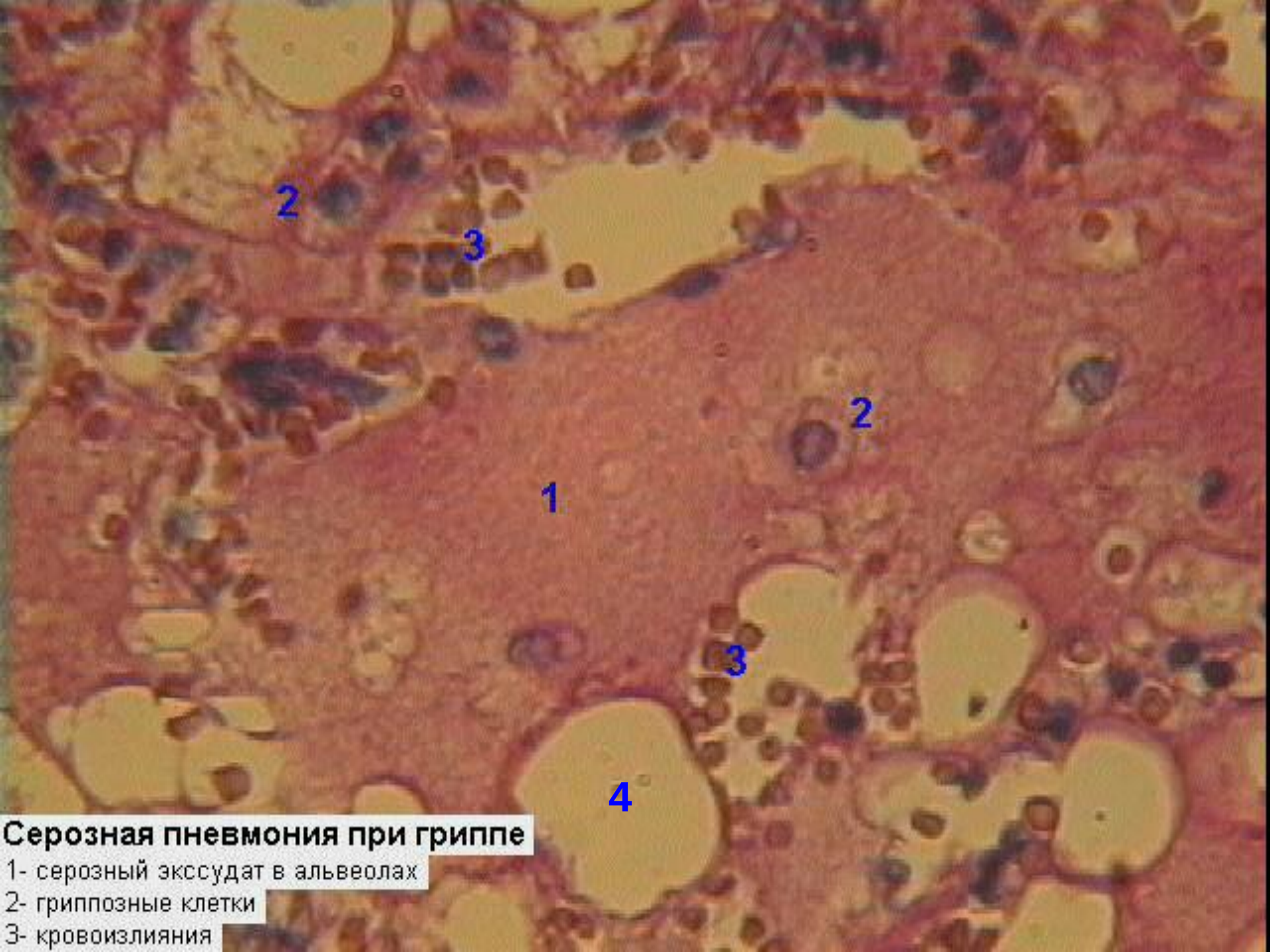

Серозная пневмония при гриппе

1- серозный экссудат в альвеолах
2- гриппозные клетки
3- кровоизлияния

Рисунок 2.

Бронопневмония

Просвет бронха заполнен гнойным экссудатом (эвакуация гноя из нижележащих респираторных отделов). В самой стенке бронха воспалительная инфильтрация слабая.

Подписи: как на рисунке.

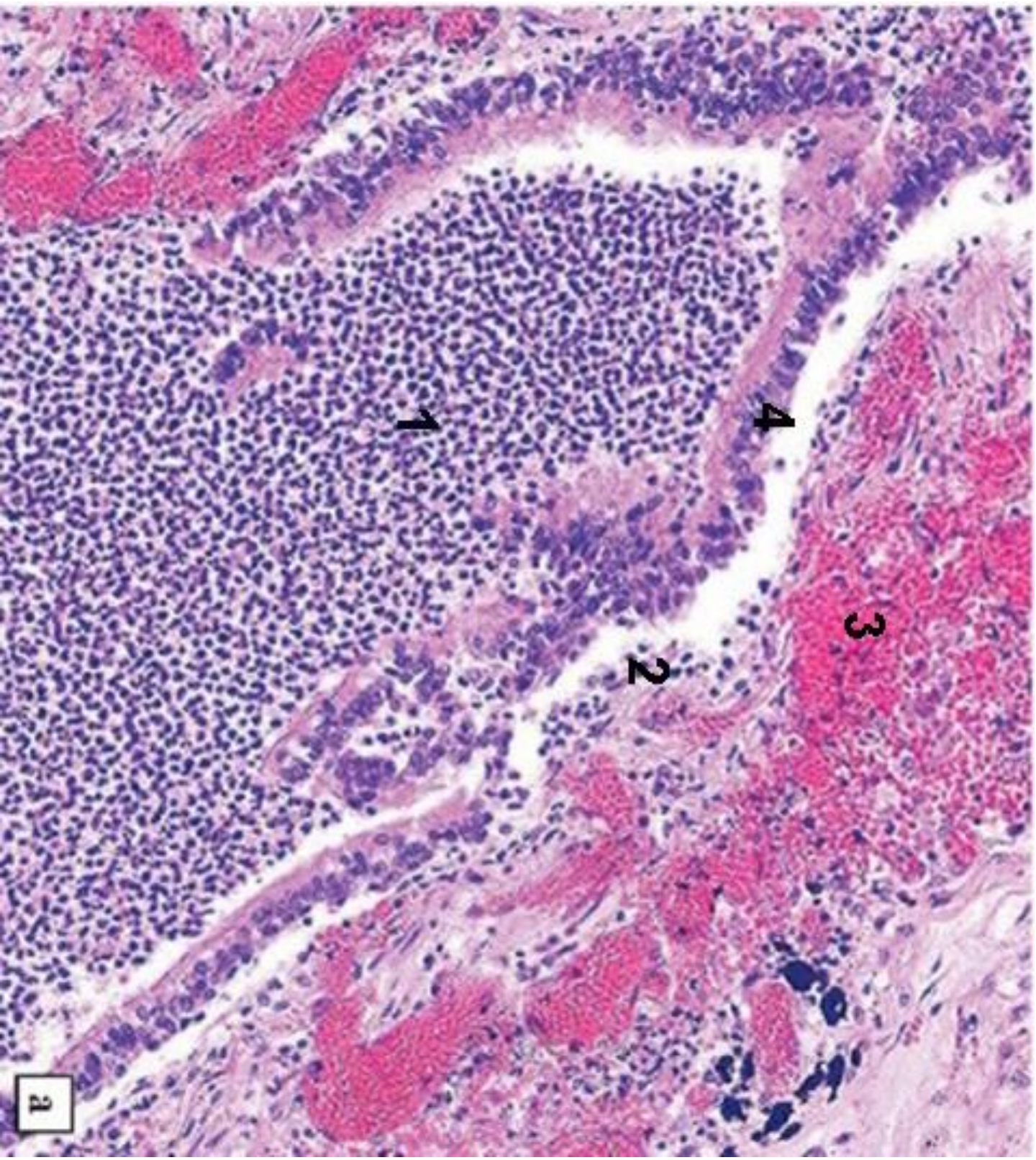

1 – гнойный экссудат в просвете бронха
2 – воспалительная инфильтрация в стенке бронха
3 – полнокровные сосуды
4 – эпителий бронха не разрушен

Рисунок 3.

Крупозная пневмония

На рисунке изображена одна альвеола с выраженным полнокровием капилляров в стенке. Вся альвеола заполнена воспалительным экссудатом, в котором определяются: некротический массы и нейтрофильные лейкоциты (гной), эритроциты, нити фибрина. Характер воспаления – гнойно-фибринозно-геморагический. Эритроцитов в экссудате уже очень мало, значит заканчивается стадия красного опеченения и начинается стадия серого опеченения.

Подписать:

1. Полнокровная межальвеолярная перегородка.
2. Нейтрорфильные сегментоядерные лейкоциты.
3. Нити фибрина.

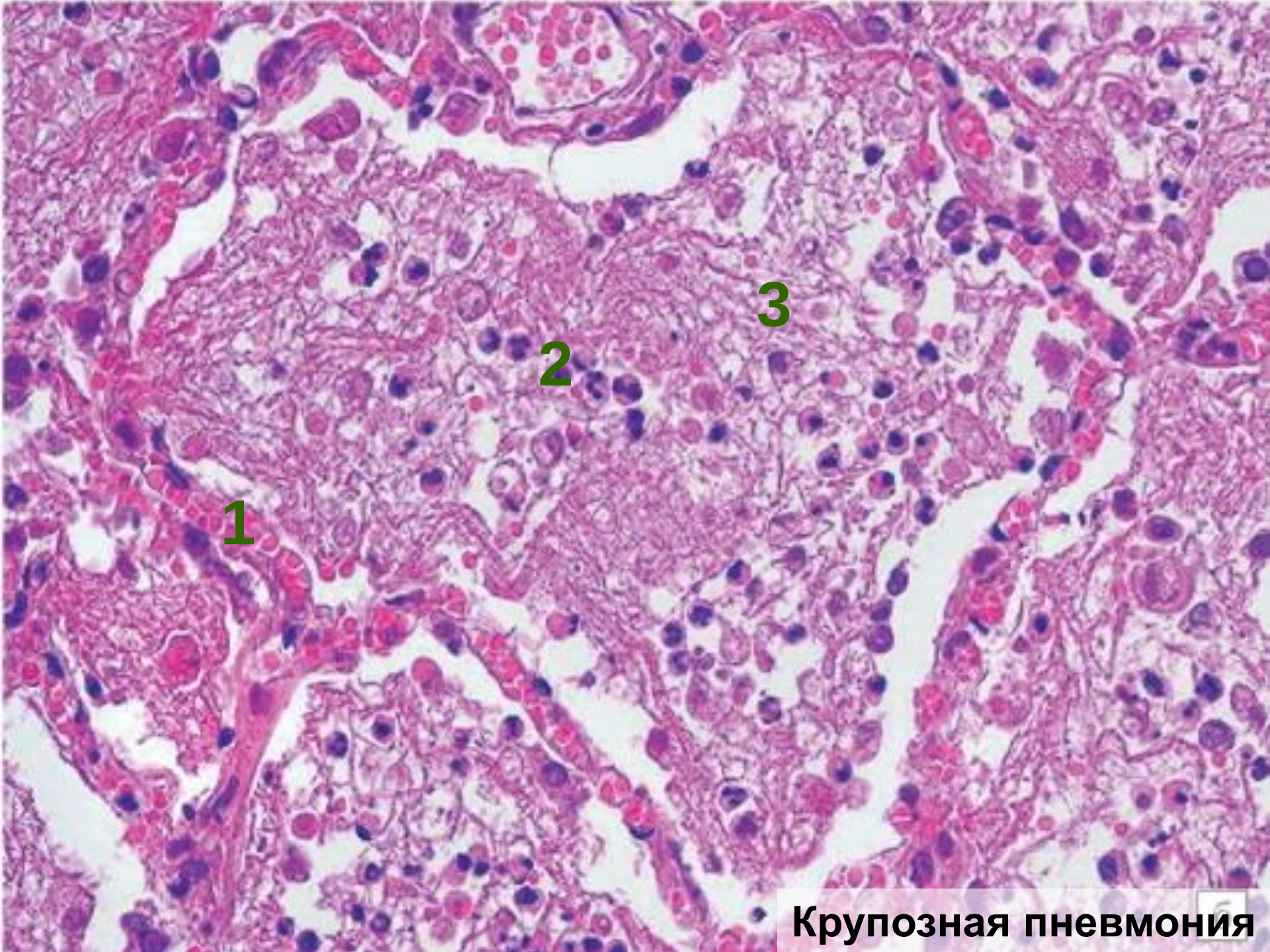

Крупозная пневмония